INESTABILIDAD HEMODINAMICA

CASO 1

Mujer de 72 años Acude esta madrugada por cuadro de malestar general ,debilidad sensación distérmica no termometrada ,escalofríos y parece ser ,según su marido , cuadro de desorientación .

Constantes vitales **FC: 95lpm TA: 72/42 FR: 24rpm , Tª 38,5 Sat. de O2 93%**

CASO 2

Varón 35ª. Accidente de tráfico choque moto-autobús a 90 km/h. Llevaba casco

Constantes vitales : **FC: 110lpm TA: 72/42 FR: 12rpm Sat de O2 97%**

CASO 3

Paciente de 73 años encontrado en el suelo al lado de un almendro donde suele subir para coger el fruto

Constantes vitales : **FC: 40lpm, TA: 75/35 FR: 16rpm Sat. de O2 con gafas 98%**

CASO 4

Paciente de 75 años , antecedentes de EPOC Gold C , enfisematoso , acude a urgencias traído en ambulancia de transporte por dolor torácico . Refiere acceso de tos ayer por la noche que remitió espontáneamente . A las 6 de la madrugada le despierta cuadro de disnea y dolor en hemitórax izquierdo .

Constantes vitales **: FC: 140lpm, afebril TA: 72/45 FR: 20rpm Sat. de O2 con reservorio 89%**

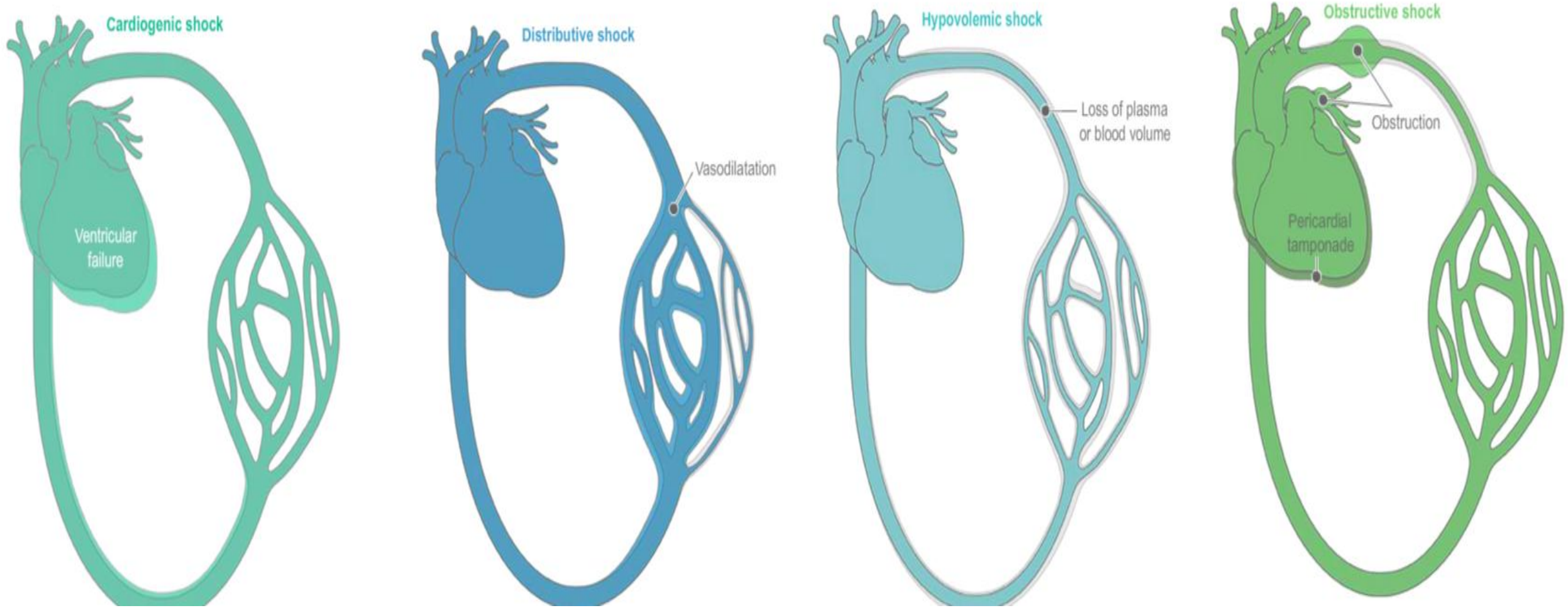

El shock es la expresión clínica de insuficiencia circulatoria que conlleva a una utilización inadecuada de oxígeno celular

1 HIPOTENSIÓN

2 HIPOPERFUSION TISULAR

3 AUMENTO DEL ÁCIDO LÁCTICO

Moderada en HTA crónica
Hipotensión
Tardía en jóvenes
Taquicardia
Taquipnea
Frecuencias Normales por Fármacos
Láctico aumentado
Oliguria
Acidosis metabólica
Alt.estado mental
Piel cianótica, fría ,pegajosa



El manejo inicial del shock está orientado a los problemas, y los objetivos son, por lo tanto, los mismos, independientemente de la causa

MANEJO LA INESTABILIDAD HEMODINÁMICA

1 **Ventilación**

2 **Circulación**

3 Drogas vaso-activas

4 Tratamiento específico

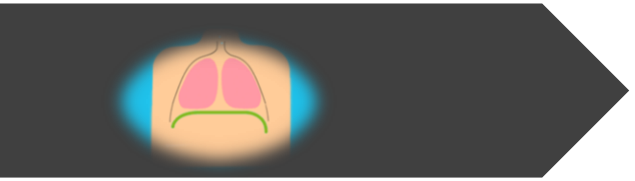

Objetivo : Saturaciones por encima del 93%

Oxígeno

- Ventimak 28 -35-50……
- Reservorio
- Intubación Orotraqueal

IOT SECUENCIA RÁPIDA

Etomidato 0,3 mg/Kg Ketamina 1-2 mg/ Kg + Succinil-colina / Rocuronium

Evitar propofol y Midazolam por la hipotensión

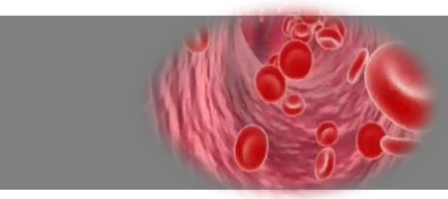

Fisiológic

Ringer lactato

Hipertóni

Objetivo : Presión arterial media 75 mmHg.



Coloides

- Alto peso molecular
- No se han podido demostrar sus beneficios
- Reacciones anafilácticas
- Pueden disminuir los niveles de calcio
- Caros

PVC

PVC < 8 mmHg

Cristaloides 500 ml/6-8h

PVC 8-12 mmHg

TA Sistólica < 90 mmHg

Dopamina
Noradrenalina
Dobutamina

LIMITACIONES DE LA PVC

- Disfunción VI severa
- HTP Crónica
- Valvulopatías
- Drogas vasoactivas
- Embolia pulmonar
- I.O.T.

Alfa 1-adrenérgico
Menor efecto B
Aumento de las resistencias
Menos efectos cobre la frecuencia cardiaca
No afecta a la función hipofisiaria

Beta adrenérgico más potente que la Noradrenalina
Aumento del gasto cardiaco y de la TA
Aumenta el lecho del flujo esplácnico y renal

- Inotrópico
- Actúa sobre los dos ventrículos
- No tiene influencia en la distribución del flujo sanguíneo
- Aumenta la presión de perfusión en todos los órganos
- No administrar sola si existe Hipotensión arterial

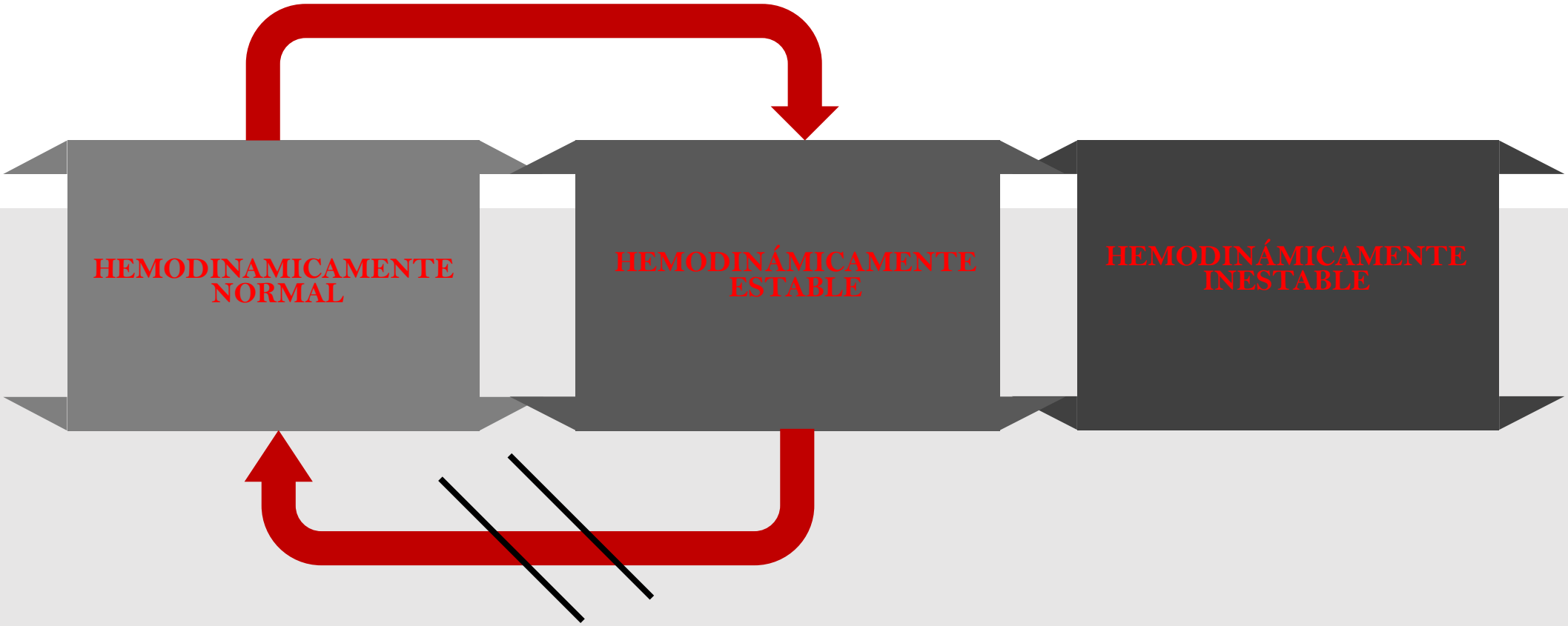
HEMODINAMICAMENTE NORMAL
HEMODINÁMICAMENTE ESTABLE
HEMODINÁMICAMENTE INESTABLE

Caso Nº 1

Mujer de 45 años , antecedentes de reducción de estómago por obesidad mórbida hace 30 días , en tratamiento con dieta hiperproteica . Acude a urgencias por cuadro sincopal en vía pública. La paciente refiere deposiciones diarreicas desde la intervención . Testigos que lo presenciaron comentan que cuando cayó al suelo, “hacía movimientos raros con la cabeza.El evento duró unos 45sg. Recuperación posterior ad-integrum .

FC: 55lpm, TA: 95/65 FR: 16rpm Sat. de O2 98%

¿Qué sospechamos ?

A- Síncope vaso-vagal

B- Crisis epiléptica

C- Síncope cardiológico

FC: 55lpm, TA: 95/65 FR: 16rpm Sat. de O2 98%

Exploración :

ACR: MVF c, tonos rítmicos.

AB: b y d, no refiere dolor a la palpación. Cicatriz de laparoscopia
tacto rectal – para melenas

D: Pupilas IC y NR. Glasgow 15

No mordedura de lengua , pulsos conservados, herida contusa frontal

La paciente pasa a la zona de camillas :

Solicitamos : analítica , gasometría arterial , Ekg , Rx tórax ,
Tac Craneal

Gasometría arterial : Ph 7,37 ,Po2 92 ,Pco2 32, Hco3 24 EB 2,5 K 3,3

EKG

Resto de pruebas

La paciente presenta en la zona de camillas movimientos tónico-clónico generalizados de unos 30 segundos .Recuperación ad-integrum .
Ella no sabe qué ha ocurrido !! .

FC: 58lpm, TA: 79/65 FR: 16rpm Sat. de O2 98%

¿Qué sospechamos ?

A- Síncope vaso-vagal

B- Crisis epiléptica

C- Síncope cardiológico

Monitorizamos , se coloca gafas nasales 2l. Suero fisiológico.

Llamamos al laboratorio y a radiología ¡¡¡

No han llegado las muestras.

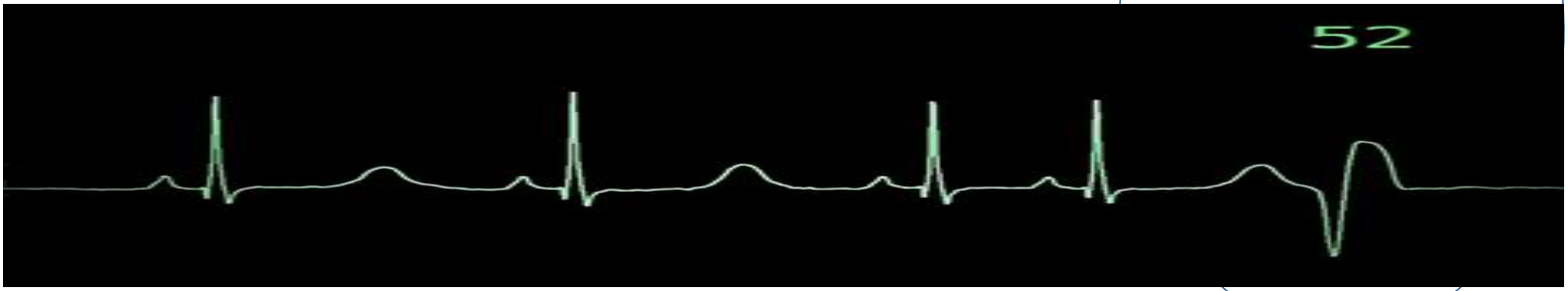

FC: 145lpm, TA: 79/65 FR: 16rpm Sat. de O2 98%

¿Qué sospechamos ?

A- Taquicardia ventricular monomórfica

B- Artefacto por la crisis epiléptica

C- Fibrilación ventricular autolimitada

D- Taquicardia ventricular polimórfica

<u>DIAGNOSTICO</u> : **Taquicardia ventricular polimórmica 2º hipo-mg.**

<u>TRATAMIENTO</u> : **Sulfato de magnesio 2g. ev. a pasar 5-10 minutos**

Si la paciente presenta una taquicardia polimórfica sostenida con pulso ?

A- Sulfato de magnesio ev en bolo 2g

B- Desfibrilamos con un bifásico 150 julios

C-Cardiovertimos de forma sincronizada a 150 julios

Si la paciente presenta una taquicardia polimórfica sostenida sin pulso ?

A- Cardiovertimos de forma sincronizada

B- Sulfato de magnesio 2g ev. en bolo

C- Adrenalina lo antes posible y cada 3-5 minutos 30:2 30:2 pensar las 4H y 4T

D- Desfibrilacion 30:2 30:2 30:2 …. Porque es un ritmo desfibrilable

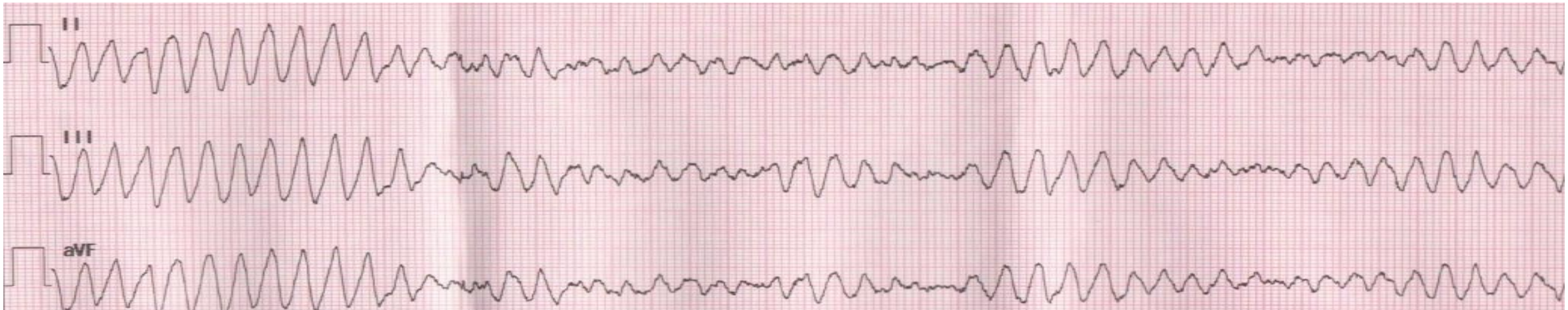

Shock Cardiogénico

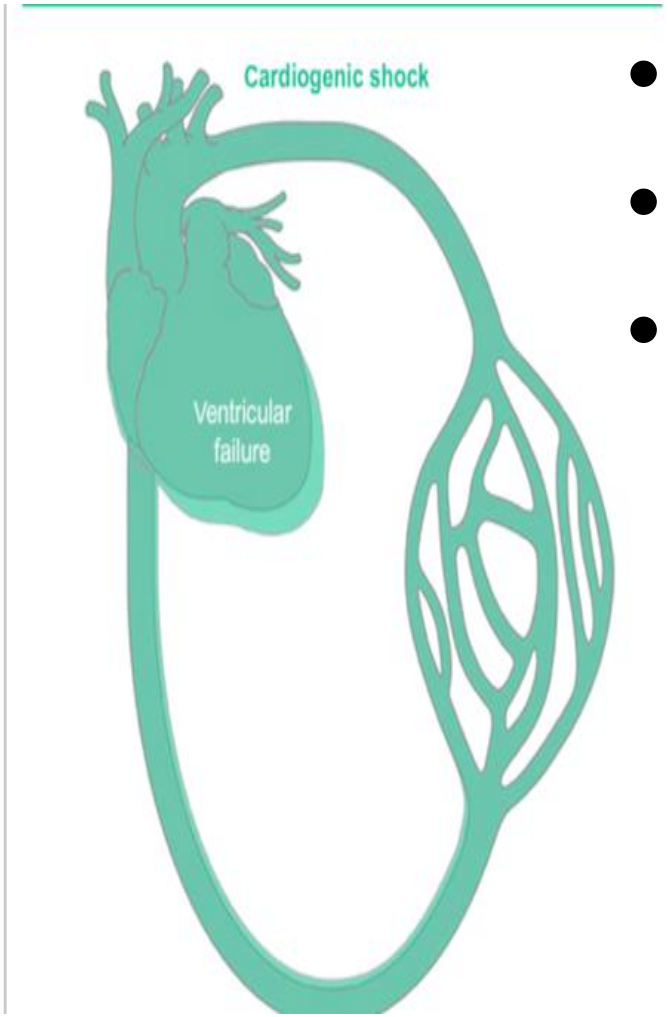

- Cardiomiopatía
- Arritmogénico
- Mecánico

G.C	Disminuido
P.C.P	Aumentado
P.V.C	N/Aumentado
R.V.P	Aumentado
T.O2	Disminuido
V.O2	N/Disminuido

Caso Nº 2

- Varón 35ª. Accidente de tráfico choque moto-autobús a 90 km/h. Llevaba casco.

- Glasgow 3 recogida. Midriasis izquierda.
- Disminución de mvf en hemitórax izdo.
- Distensión abdominal
- Fractura abierta de tobillo y rodilla izda.

FC: 110lpm TA: 72/42 FR: 12rpm Sat de O2 97%



A	B	C	D	E
Permeabilidad de la v.aérea con control cervical	Control de la respiración	Control circulatorio y de la hemorragia	Examen neurológico	Desnudar al paciente y colocar sondas

A

- Collarín cervical
- IOT

B

- No I.yugular.
- No desviación traqueal..
- Hipoventila hemitórax izdo
- Drenaje pleural izdo salida 50cc sangre

FC: 125lpm TA: 77/45 FR: 12rpm Sat: 88%

C

- Relleno capilar > 2 sg. Pálido y frío
- Sangrados externos: -Fractura abierta en rodilla
  - Fr.luxación de tobillo
- Perfusión de líquidos:
  - ClNa 0,9%: 2 SF (061) + 1 litro SF (urga).
- V. Central femoral. Inicio de perfusión Nadr (2,7ml/h).
- 2 concentrados de hematíes (0-)

D

- Midriasis unilateral

Pruebas complementarias

en urgencias

Gasometría

en urgencias

- Ph: 7,14
- PO2: 55
- PCO2: 71
- Bic: 5,7
- Hb: 8,4
- Ex. Bases: -14
- Glucemia: 128
- Láctico 7,8

1. Acidosis metabólica
2. Acidosis mixta
3. Coagulopatía
4. 2 y 3 son correctas

- Ácido tranexámico (1gr/15min + 1gr/8hr)
- Concentrados de Hematies/plaquetas/plasma

Rx tórax portátil…

en urgencias

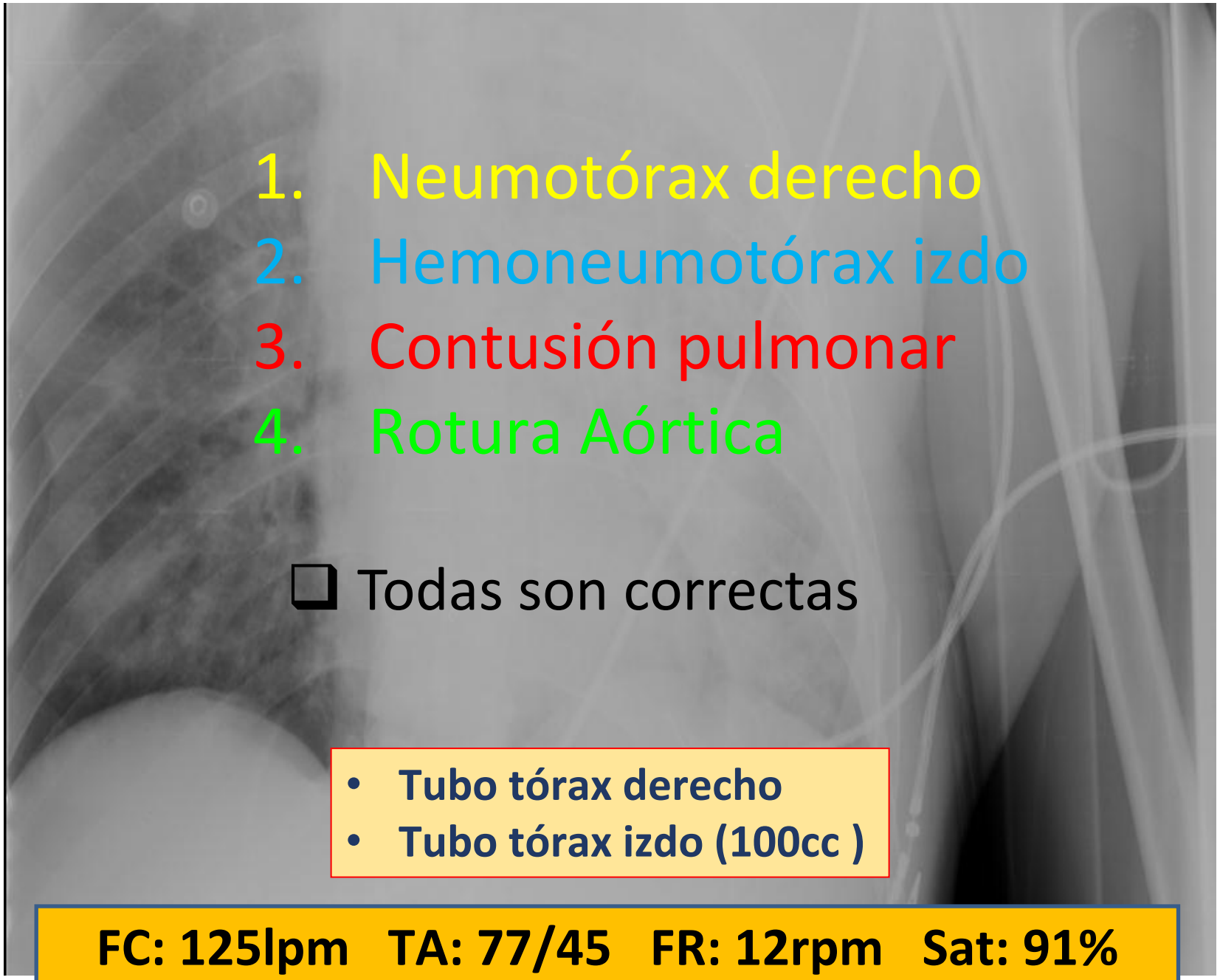

1. Neumotórax derecho
2. Hemoneumotórax izdo
3. Contusión pulmonar
4. Rotura Aórtica

❑ Todas son correctas

- **Tubo tórax derecho**
- **Tubo tórax izdo (100cc)**

FC: 125lpm TA: 77/45 FR: 12rpm Sat: 91%

en urgencias

Rx PELVIS??

1. No es necesario dadas las características clínicas del paciente
2. Hay que hacerla antes de tomar más decisiones.
3. Mejor vamos al TAC y completamos allí la pelvis.
4. Coloco un Cinturón Pélvico y me voy a quirófano

FC: 125lpm TA: 77/45 FR: 12rpm Sat: 91%

D

ECO abdominal:

"Moderada cantidad de líquido libre"

Resumen…

- INESTABLE
- DRENAJE PLEURAL Izdo/ dcho
- Saturación 91%.
- 2 vías periféricas Vía Central FEMORAL
  - -Perfusión de Nadr.(2,7ml/hr)
  - -2 concentrados de hematíes.
  - -Hipotenso
  - -Moderada cantidad de líquido en abdomen
- Rx Pelvis normal
- Glasgow 3 recogida, IOT

FC: 125lpm TA: 77/45 FR: 12rpm Sat: 91%

TOMA DE DECISIONES.

...y tú, qué harías??

¿Por las características del paciente que causas de inestabilidad te planteas ?

1. Shock hipovolémico
2. Contusión pulmonar
3. Hemoneumotórax
4. Todas las anteriores

Se piensa en la posibilidad de una lesión aórtica,
¿Qué hacemos con el paciente ?

1. Quirófano
2. Tac
3. Uci
4. Urgencias

TAC

- TA: 77/45, Fc: 125, Sat: 91%
- Nadr 2,7ml/h.
- Concentrados de hematíes/plaqts/plasma
- -18E.Bases. Láctico: 7,2..Coagulopatía

QUIRÓFANO

1. Cirugía Control de Daños y volver al TAC

2. Cirugía Control de Daños y Arteriografía en quirófano.

3. Toracotomía de urgencia

4. Vamos al TAC para establecer Dx antes de Cx.

TAC **(no se puede incluir la pelvis por inestabilidad del paciente)**

- Contusiones pulmonares izdas múltiples
- Neumomediastino
- Neumotórax derecho y hemoneumotórax izquierdo pequeño
- Pequeño foco de sangrado activo a nivel de T6-T7 de vasos intercostales izdos.
- Rotura esplénica
- Laceración hepática segmento V
- Ao libre. Vena cava inferior colapsada.
- Fr. D7 con afectación de muro posterior 20%.
- Fr. Costales izdas 7º-10º..
- Fr. Arcos costales derechos 4º a 7º
- Fr de cuerpo de escápula izdo.
- Contusiones frontales múltiples

Quirófano-CGD:

Laparotomía media xifopubiana, en la que se evidencia rotura esplénica con hematoma retroperitoneal. Se procede a esplenectomía reglada, controlando hemorragia. Se comprueba buen aspecto de la integridad del páncreas.

Se evidencia pequeña lesión en segmento V que se electrocoagula y se coloca lámina de hemopatch. Colocación de dos drenajes

Shock Hipovolémico

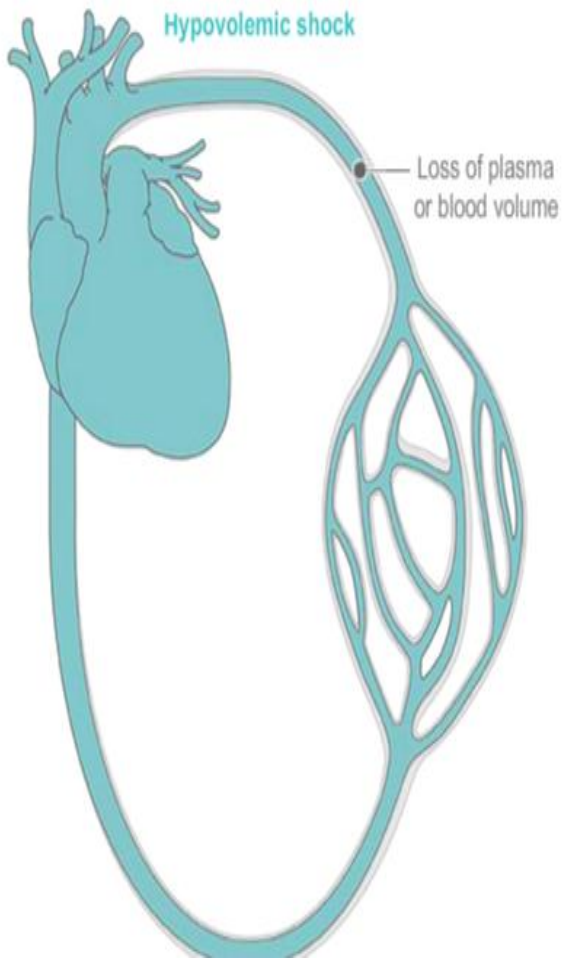

- Hemorrágico
- No hemorrágico

G.C	Disminuido
P.C.P	Disminuido
P.V.C	Disminuido
R.V.P	Aumentado
T.O2	Disminuido
V.O2	Disminuido

Caso Nº 3

Paciente de 72 años con antecedentes de Hta en tratamiento con losartán 100 mg y amlodipino 10 mg. Dislipémico en tratamiento con atorvastatina 40mg.

Traído a urgencias por dolor centrotorácico de inicio brusco e intenso que le despierta de madrugada y lo describe como "desgarrador" que irradia al cuello y a la espalda, acompañado de sudoración y palidez generalizada .

Constantes **FC: 110lpm TA: 192/110 FR: 20rpm Sat de O2 97%**

Exploración : Consciente y orientado, pálido, sudoroso, impresiona de gravedad.

ACR : murmullo vesicular conservado, rítmico, no ausculto soplos.

AB : Blando y depresible

N : Sin focalidad neurológica

EEII : Pulsos presentes y simétricos

Qué se nos ocurre ?

A- Trombo-embolismo pulmonar

B- Infarto agudo de miocardio

C- Disección aórtica

D- Neumotórax a tensión

E- Taponamiento cardiaco

Dolor torácico

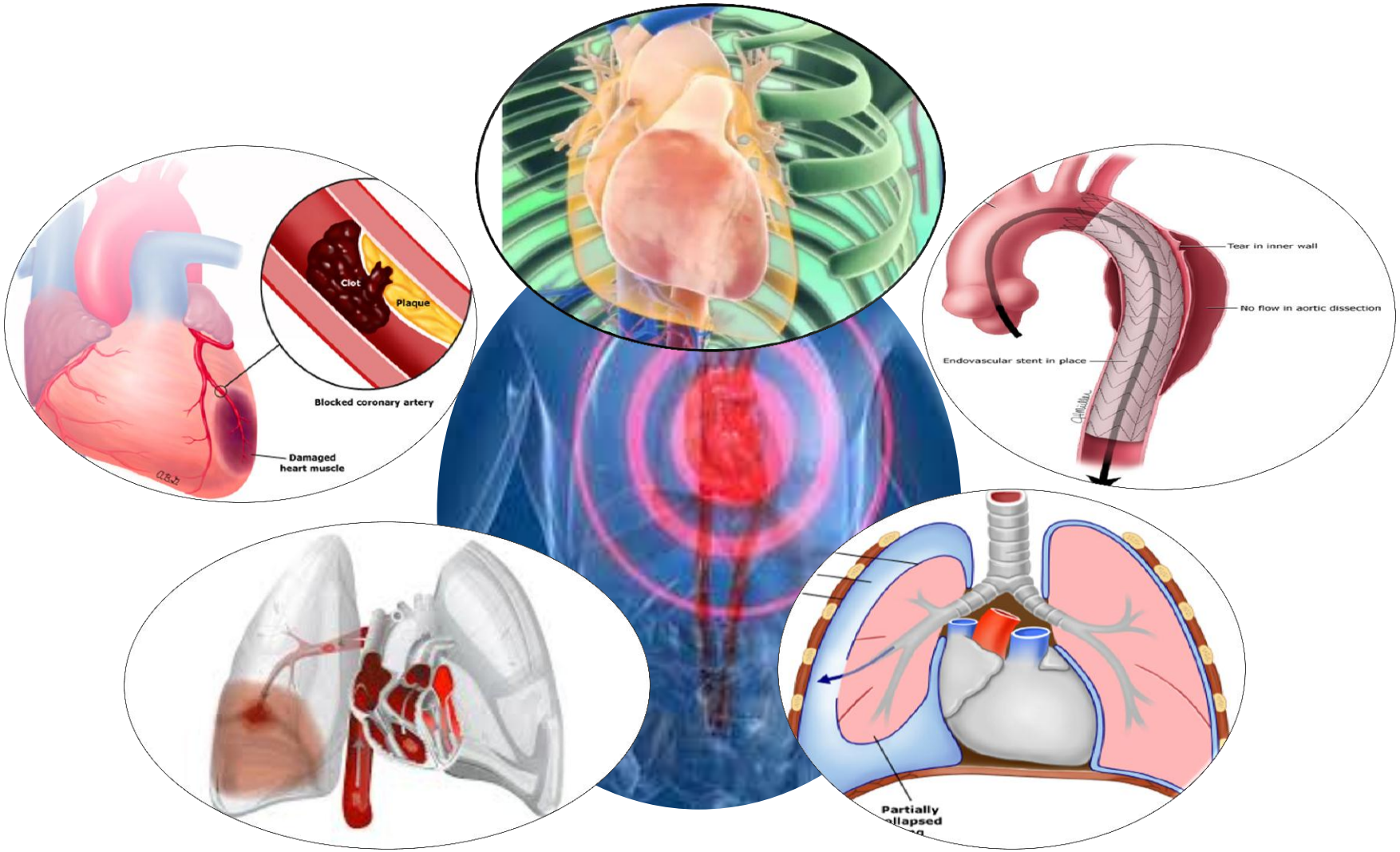

FC: 110lpm TA: 192/110 FR: 20rpm Sat de O2 97%

EKG

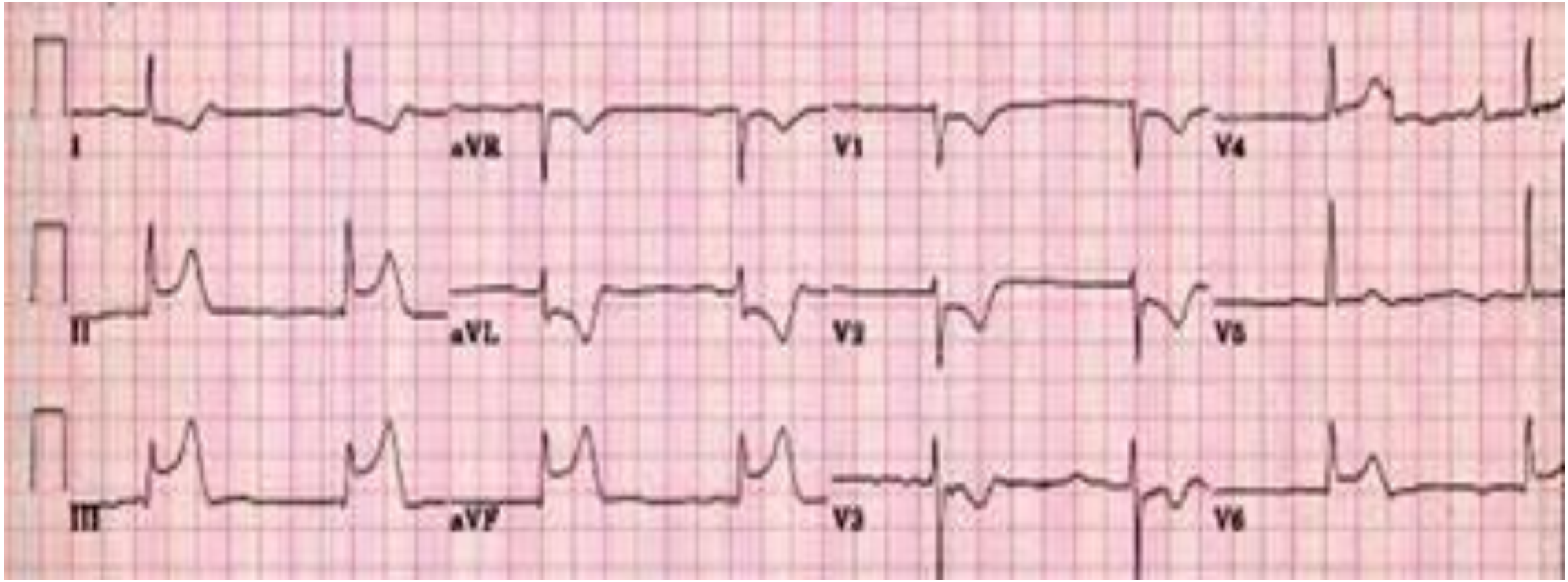

Elevación del ST en cara inferior II-III y AVF

FC: 110lpm TA: 192/110 FR: 20rpm Sat de O2 97%

Qué descartaríamos ?

A- Trombo-embolismo pulmonar

B- Infarto agudo de miocardio

C- Disección aórtica

D- Neumotórax a tensión

E- Taponamiento cardiaco

Se realiza la Rx de tórax portátil

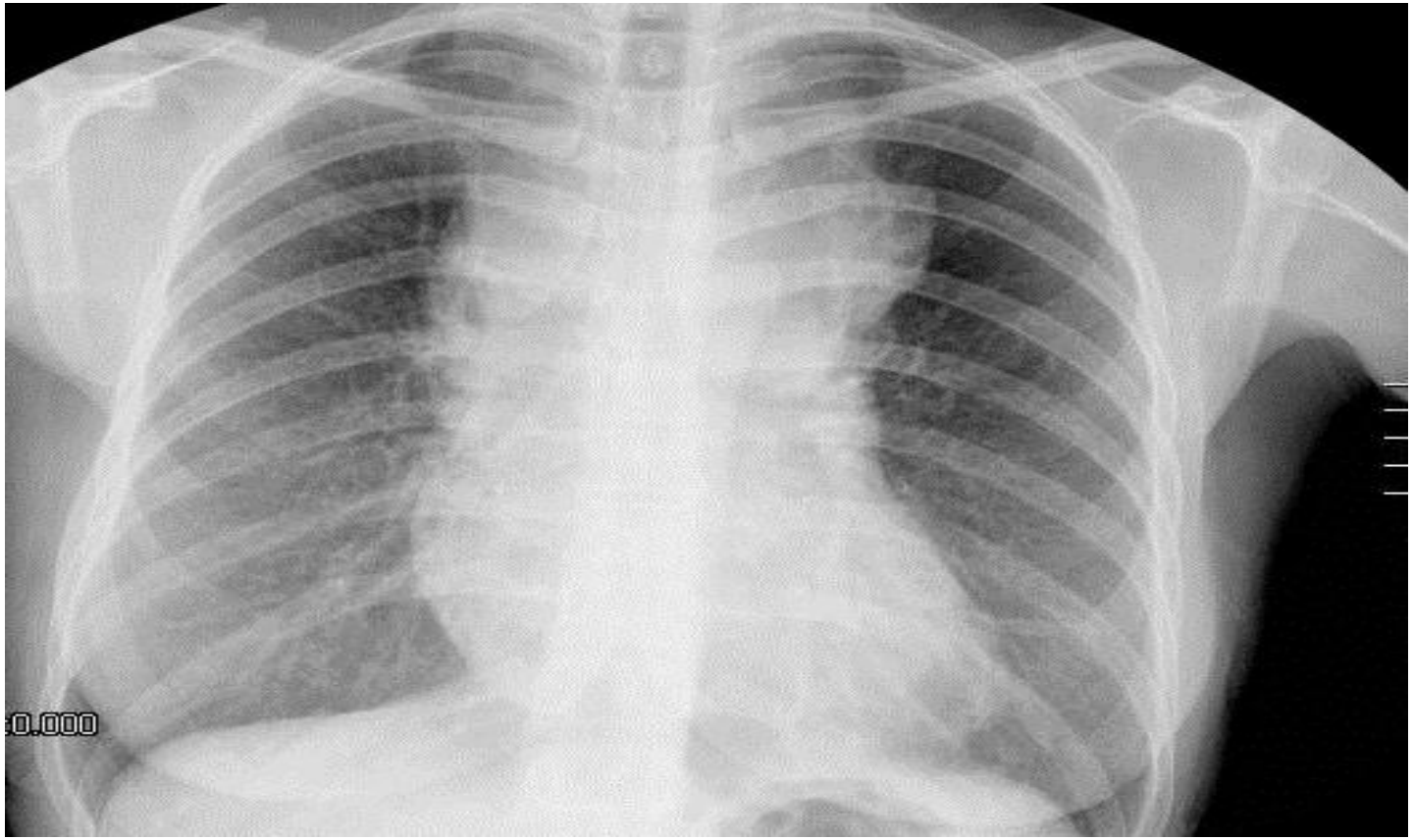

Qué sospechamos

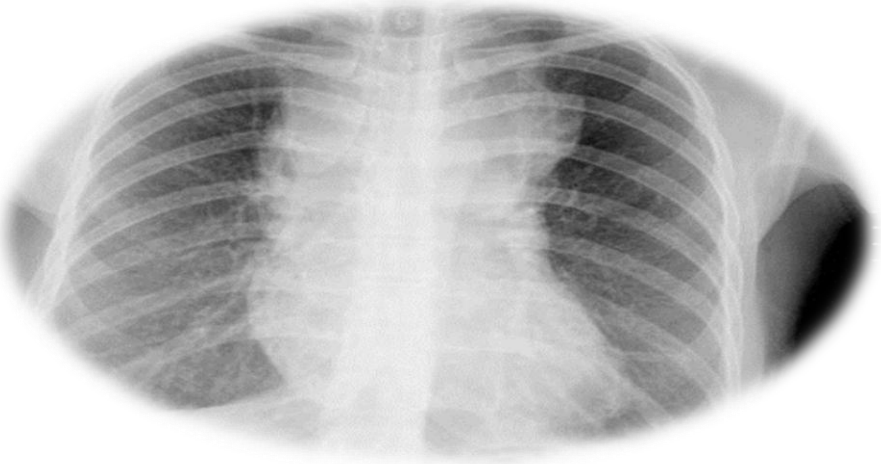

A- Infarto de cara inferior

B- Infarto de cara inferior con edema agudo de pulmón

C- Disección aórtica proximal

D-TEP central

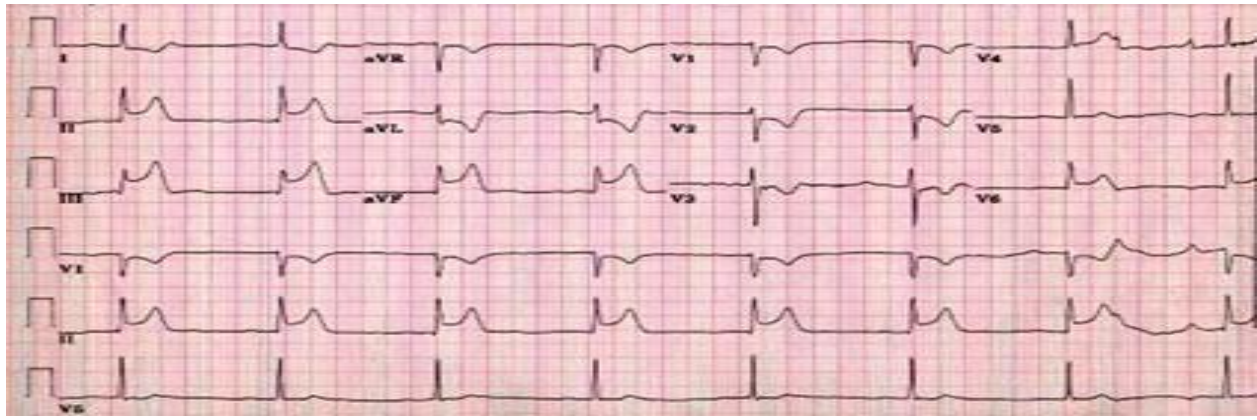

Dolor centrotorácico de inicio brusco e intenso le despierta de madrugada y lo describe como "desgarrador" irradia a cuello y a la espalda

FC: 110lpm TA: 192/110 FR: 20rpm Sat de O2 97%

Qué haríais ?

A-Antiagregación y control de TA

B- Analgesia / Control de TA

C-Analgesia / Control de TA / antiagregación

Cuál sería el siguiente paso?

A- Llamo a cardiología para que suba a hemodinámica
B- Llamo a cardiología que valorar Eco-Transesofágica
C- Solicito Angio-Tac urgente
D- Dejo en urgencias y solicito curva a las 3 horas

Disección retrógrada que afecta a C.D

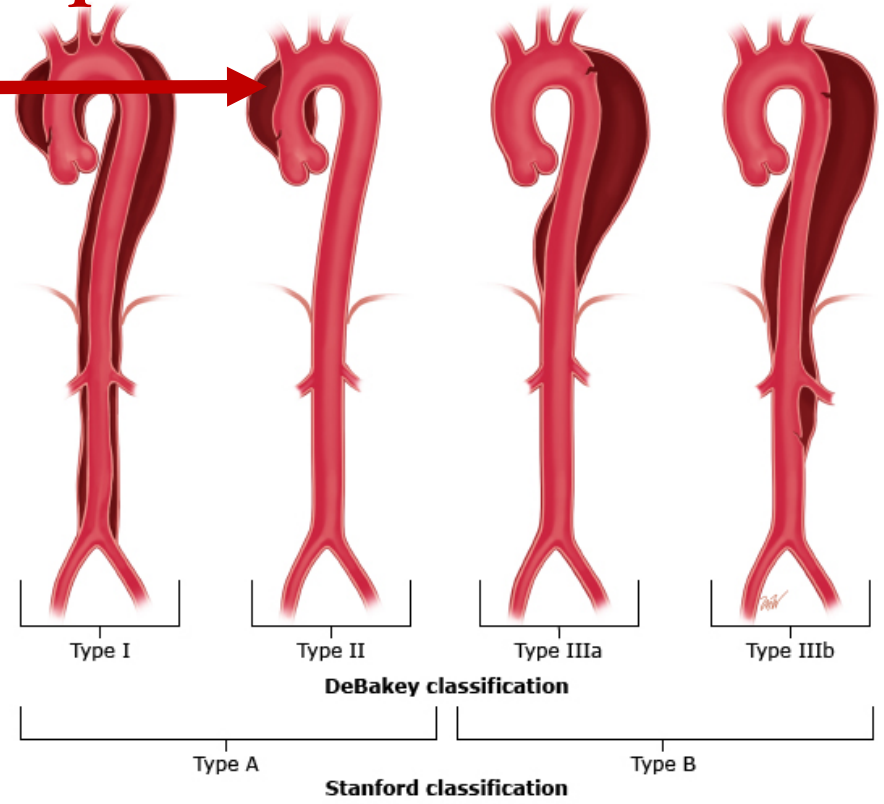

In the DeBakey classification of aortic dissection:

- Type I involves the ascending aorta, arch, and descending thoracic aorta and may progress to involve the abdominal aorta.
- Type II is confined to the ascending aorta.
- Type IIIa involves the descending thoracic aorta distal to the left subclavian artery and proximal to the celiac artery.
- Type IIIb dissection involves the thoracic and abdominal aorta distal to the left subclavian artery.

In the Stanford classification of aortic dissection:

- Type A involves the ascending aorta and may progress to involve the arch and thoracoabdominal aorta.
- Type B involves the descending thoracic or thoracoabdominal aorta distal to the left subclavian artery without involvement of ascending aorta.

UpToDate®

Vascular imaging
For hemodynamically stable patient without suspicion for ascending aortic involvement: Obtain thoracic CT angiography or MR angiography, depending upon **resources and speed** of acquisition. Dissection is confirmed by presence of intimal flap separating true and false lumen. If these are not readily available or there is a contraindication, obtain transesophageal echocardiogram.
For hemodynamically unstable patient or for strong suspicion of ascending aortic involvement: Obtain transesophageal echocardiogram. **If not immediately available, obtain CT angiography**. Transthoracic echocardiography may be useful for identifying complications of ascending aortic dissection (eg, aortic valve regurgitation, hemopericardium, inferior ischemia) but is not sensitive for identification of dissection.
Management
Place two large bore IVs; monitor heart rate and blood pressure continuously, preferably using an arterial line.
Control heart rate and blood pressure[Δ]. Maintain heart rate <60 BPM and systolic blood pressure between 100 and 120 mmHg.
Administer esmolol (250 to 500 mcg/kg IV loading dose, then infuse at 25 to 50 mcg/kg/minute; titrate to maximum dose of 300 mcg/kg/minute); or labetolol (20 mg IV initially, followed by either 20 to 80 mg IV boluses every 10 minutes to a maximal dose of 300 mg, or an infusion of 0.5 to 2 mg/minute IV). If beta blockers are not tolerated, alternatives are verapamil, diltiazem, or nicardipine.
Once heart rate is consistently <60 BPM, give vasodilator therapy. **IF** the systolic blood pressure remains above 120 mmHg, initiate nitroprusside infusion (0.25 to 0.5 mcg/kg/minute titrated to a maximum of 10 mcg/kg/minute) or nicardipine infusion (2.5 to 5 mg/hour titrated to a maximum of 15 mg/hour). Vasodilator therapy (eg, nitroprusside, nicardipine) should **not** be used without first controlling heart rate with beta blockade.
Give IV opioids for analgesia (eg, fentanyl).
Place Foley catheter for assessment of urine output and kidney perfusion.

Caso Nº 4

Paciente de 69 años , fumador de 2 paquetes al día , bebedor moderado , Hta, Dm tipo II , Dlp, Cardiopatía isquémica en el 2012 : Stent en la DA. Ecocardio (2012): Función ventricular conservada .

Tratamiento médico : Metformina , Enalapril 10 / 12 h , Bisoprolol2,5 mg cada 24 horas Simvastatina 20 mg .

Enfermedad actual : Dolor centro-torácico que le despierta a las 5:00 de la madrugada que irradia a los 2 brazos acompañado de mareo y sudoración fría. Le recuerda su IAM antiguo

Llega el 061 a su domicilio al cabo de 1 hora :

FC: 145lpm TA: 85/75 FR: 12rpm Sat.O2: 97%

Interpretamos Ekg

A- Taquicardia Sinusal

B- Flutter auricular

C- Taquicardia paroxística supraventricular

D- Fibrilación auricular

FC: 145lpm TA: 85/75 FR: 12rpm Sat.O2: 97%

Qué hacemos ?

a)Cafinitrina y observamos evolución y al hospital
b)Amiodarona 300 mg. posterior perfusión 900 y al hospital
c)Cardioversión eléctrica y al hospital
d)Bisoprolol 2,5 mg ,Cafinitrina sb. Aspirina y al hospital

SeMicyuc
LOS PROFESIONALES DEL ENFERMO CRÍTICO

- Taquicardia excesiva , con una frecuencia superior a 150 x´
- Angina de pecho
- Insuficiencia cardiaca
- Signos clínicos de bajo gasto cardiaco : Hipotensión , palidez , sudoración mala perfusión periférica

Cardioversión eléctrica sincronizada previa pseudoanalgesia y administrando Amiodarona 300 mg 10-20 ´ seguido de perfusión de 900 mg

Caso Nº 5

Paciente de 62 años , Hta. en tratamiento médico con Enalapril 20 mg , agricultor . Acude a su PAC tras picadura de abeja . El paciente presenta picor intenso por todo el cuerpo , dolor abdominal y vómitos .

FC: 92xlpm TA: 112/45 FR: 14rpm Sat de O2 97%

Exploración :

Inquieto por el picor

Acr : Mv c, rítmico

AB : B y d . Defensa voluntaria. Peristaltismo conservado

N: Consciente y orientado .

Lesiones urticariformes por todo el cuerpo .

Qué sospechamos en este paciente ?

A-Anafilaxia

B- Urticaria

C- Dermatitis Seborreica

D-Histaminosis

FC: 92xlpm TA: 112/45 FR: 14rpm Sat de O2 97%

Cómo lo tratamos ?

A- Polaramine im. y observar

B- Adrenalina sc. y observar

C- Polaramine im. / Corticoides im / Anti-H2 im. y Observar

D- Adrenalina im.

Anafilaxia

Criterios

1- Inicio agudo (minutos/horas) piel – mucosa o ambos

-Urticaria
-Prurito
-Rubor
-Edema

\+ Compromiso respiratorio
Hipotensión arterial / mala perfusión /hipotonía / síncope

2- Dos o más de los siguientes :

-Piel – mucosa o ambos
-Compromiso respiratorio
-Hipotensión / mala perfusión /Hipotonía /síncope
-Síntomas gastrointestinales (Vómitos / dolor cólico)

3- Presión arterial baja después de exposición alérgeno

Manejo

Trendelemburg / Examinar piel – Mucosas / Hablar

Respiración : mascarilla / reservorio

Circulación : 2 vías y suero fisiologico

Adrenalina im 0.3-0,5 mg

Edema pulmonar no cardiogénico

TABLA 1

Causas de edema pulmonar no cardiogénico

Excesiva permeabilidad alveolocapilar
Infección pulmonar difusa
Neumonía aspirativa
Sepsis por gramnegativos o endotoxemia
Coagulación intravascular diseminada
Pancreatitis hemorrágica aguda
Shock
Traumatismos graves
Fracturas múltiples
Transfusiones múltiples
Fármacos
Inhalación de sustancias tóxicas (fosfeno, humo, etc.)
Lesiones pulmonares térmicas o por radiación
Insuficiencia circulatoria linfática (linfangitis carcinomatosa, postrasplante pulmonar)
Aumento de la presión negativa intersticial (por ejemplo, evacuación rápida de neumotórax)
Disminución de la presión oncótica del plasma (hipoalbuminuria)
De mecanismo no bien conocido
Exposición a grandes altitudes
Trastornos agudos del SNC
Sobredosis de narcóticos
Embolia pulmonar
Tras circulación extracorpórea

SNC: sistema nervioso central.

Edema Agudo de pulmón

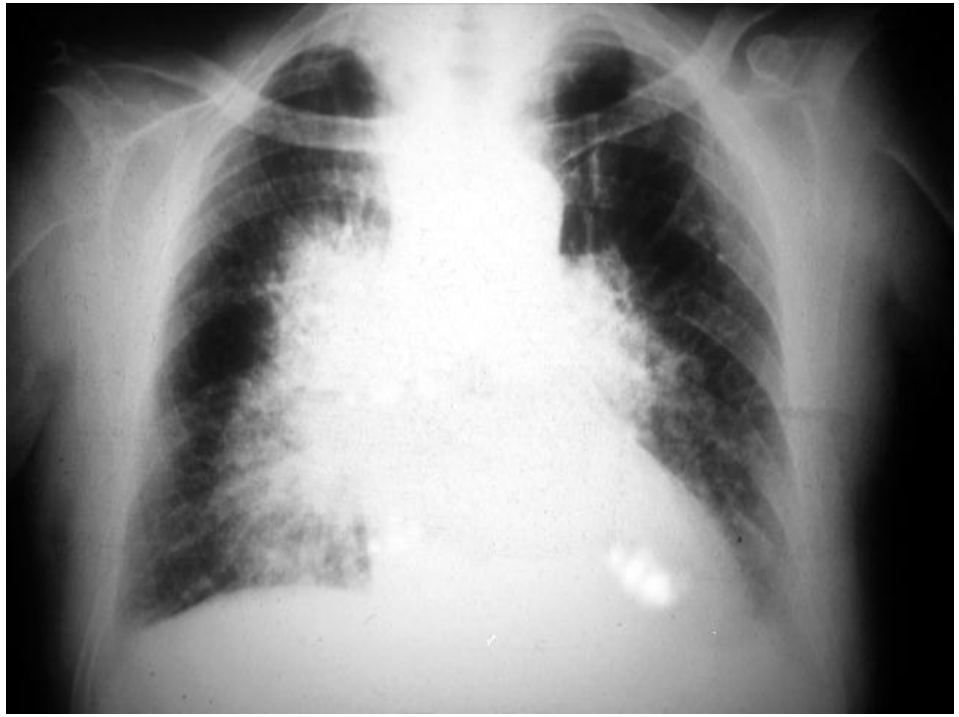

Mecanismos Permeabilidad de la Mbna-alvéolo capilar

Disminución de la P.Oncótica

Caso Nº 6

Mujer de 72 años

Antecedentes :

HTA en tratamiento con atenolol 100 1-0-0

Neo de mama diagnosticada hace tres meses ,mastectomizada y actualmente en tratamiento con quimioterapia adyuvante (taxol) ,**último ciclo hace 10 días**

Enfermedad actual :

Acude esta madrugada por cuadro de malestar general ,debilidad sensación distérmica no termometrada ,escalofríos y parece ser ,según su marido , cuadro de desorientación .

FC: 98xlpm TA: 80/45 FR: 24rpm Sat de O2 93% Tª 38,5

Exploración :

Taquipneica impresiona de gravedad

Consciente y orientada

- **Acr** : Mvc ,rítmico
- **Ab** : B y d peristaltismo conservado
- **N** : Sin focalidad neurológica
- Mala perfusión periférica
- Pulsos débilmente palpables

Qué hacemos con el paciente ?

A- Solicitamos analítica , gasometría , Ekg y Rx de tórax ,
ponemos un suero fisiológico en boxes y esperamos resultados

B-Lo paso a monitores . Solicito gasometría, analítica, Ekg, Rx de tórax,
Hemos y Urocultivo , SF y esperamos resultados

C-Lo paso a monitores . Solicito gasometría, analítica, Ekg, Rx de tórax,
Hemos y urocultivo , Ventimask al 28% , Suero fisiológico 2 litros en
las 2 primeras horas , antibiótico de amplio espectro (después de los cultivos).

D-Lo paso a monitores . Solicito gasometría, analítica, Ekg, Rx de tórax
Hemos y urocultivo , Ventimask al 28% , Suero fisiológico 2 litros en
las 2 primeras horas. Espero resultados y posteriormente pauto antibiótico .

Qué sospechamos ? SEPSIS

FC: 98xlpm TA: 80/45 Tª38,5 FR: 24rpm Sat de O2 93%

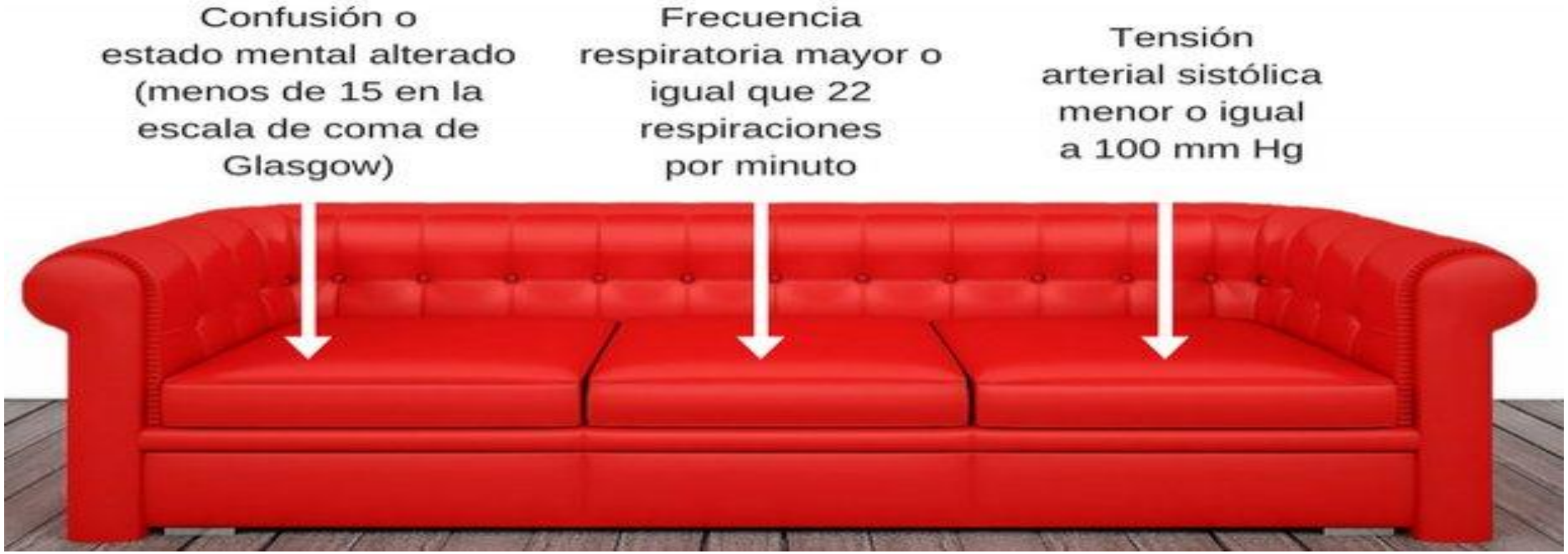

Incluye criterios de fácil y rápido cálculo, con 2 criterios del q-SOFA se identifica el riesgo de sepsis y se toman conductas como vigilancia estricta ante eso

Ctes. **FC: 92xlpm TA: 80/45 FR: 24rpm Sat de O2 93%**

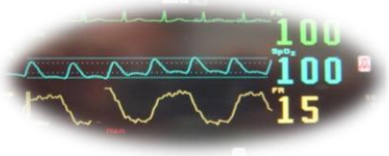

Gasometría : Ph 7,23,PO2 72 ,PCo2 35 ,HCo3 10 ,EB -8 Láctico 9
Na 136 , Cl 108

Interpretamos Gasometría !

A. Acidosis metabólica

B-Acidosis respiratoria

C-Alcalosis respiratoria

D-Acidosis Mixta

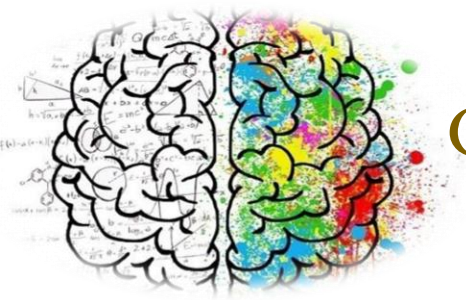

Gasometría : Ph 7,23,PO2 72 ,PCo2 35 ,HCo3 10 ,EB -8 Láctico 9
Na 136 , Cl 108

PH ↓ / HCO3 ↓ ACIDOSIS METABÓLICA

1º - Anión GAP : Na-Cl+Hco3

136-108+10 : **-18**

Compensación respiratoria

PCo2 =(1,5 x HCO3)+8 ± 2

(1,5 x 10) +8 ± 2 25

PCO2 calculada=PCo2 medida
PCO2 calculada>PCo2 medida
PCO2 calculada<PCo2 medida

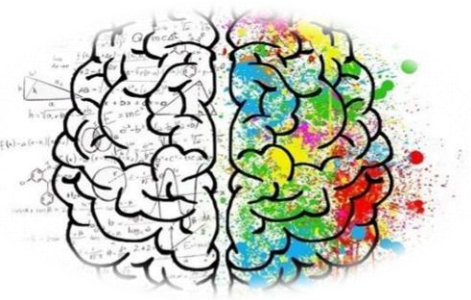

A.gap > 12 ± 2
Normoclorémica

Cuerpos cetónicos

Glu plasma ↑:CAD o CA etanol
Glu plasma ↓:CAayuno o CA etanol

Ácido láctico

TIPO A
TIPO B
Acidosis D-láctica

Acidosis D-láctica TIPO B3

-Resección Ileo-Colon y yeyunoileal
-Biguanidas
-Sobrecrecimiento Bacteriano
-Intoxicación CO
-Convulsiones
-Asma grave
-Isoniacida
-Hierro
-Cianuro
-Inhibidores de la anhidrasa carbónica

Insuficiencia renal

Cr > 4
Filtrado Glomerular < 20

Gap Osmolal

Osm medida-Osm calculada

< 15 osm/kg
-Lactoacidosis B
-D-Lactoacidosis
-Salicilatos
-Paraldehído

>15 osm/Kg
-Etanol
-Metanol
-Etilenglicol

Osm.Cal= 2xNap + (Glup/18 + Ureap/2,8)

Tenemos el Ekg

Taquicardia sinusal

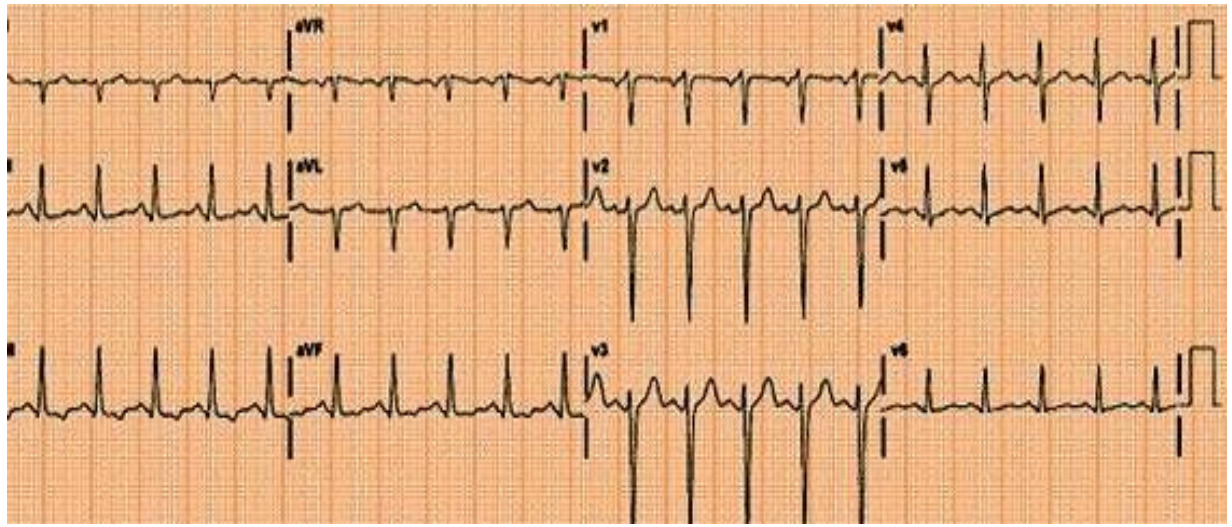

Tenemos la Rx

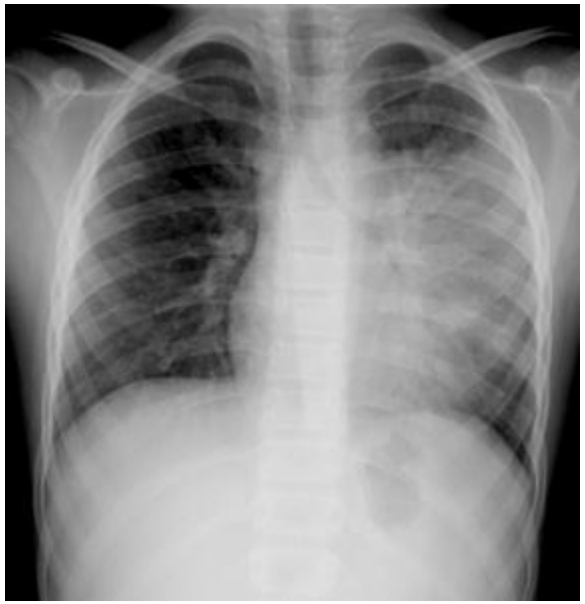

Aumento de densidad en lóbulo superior e inferior izquierdo

Resumen…

Ctes. **FC: 99xlpm TA: 80/45 Tª38,5 FR: 24rpm Sat de O2 93%**

- Inestable
- Inmunodeprimida
- Acidosis mixta Ph 7,23,PO2 72 ,PCo2 35 ,HCo3 10 ,EB -8 Láctico 9
- Neumonía bilobar

SEPSIS

Manejo de la sepsis en urgencias

- Monitor – 2 vías periféricas – Oxígeno suplementario (Sat.de O2 93)
- Fisiológico 500 ml cada 30 minutos durante las 2 primeras horas
- Hemocultivos –urocultivo
- Antibiótico de amplio espectro la primera hora
- Si inestable después SF. , drogas vaso-activas vía central
- Pruebas de imagen

Shock distributivo

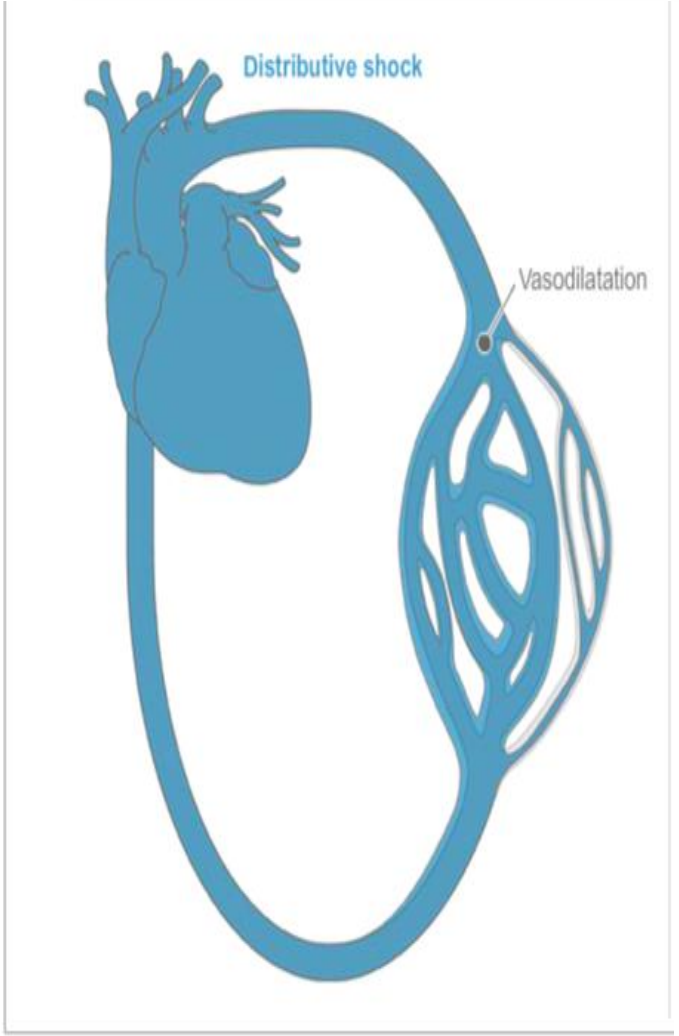

Séptico
Anafiláctico
Neurogénico
Drogas y toxinas
Endocrino

G.C	Aumentado
P.C.P	Disminuido
P.V.C	N/Disminuido
R.V.P	Disminuido
T.O2	Disminuido
V.O2	N/Disminuido

Paciente de 73 años encontrado en el suelo al lado de un almendro donde suele subir para coger el fruto .Nos avisa su hijo. Refiere que lo ha encontrado en el suelo ; dice que no se puede mover . Como antecedentes únicamente es HTA en tratamiento con Valsartan 160 mg por la mañana .

A: Vía aérea permeable, no lesiones faciales

B: MVF c, tonos rítmicos. No heridas ni crepitación a la palpación ósea.

Sat: 98% Eupneico

FC: 75lpm, afebril TA: 180/75 FR: 16rpm Sat. de O2 con reservorio 98%

Relleno capilar <2sg

Abd: byd, no refiere dolor a la palpación

No se objetivan fracturas óseas.

D: No moviliza extremidades inferiores, parece que no entiende.

No refiere dolor.

Pupilas IC y NR. Glasgow 14

¿Qué hacemos ?

A- Como respira y está consciente, lo dejamos en casa tranquilito y que repose.

B- Inmovilización cervical+ gafas nasales + vía periférica + S fisiológico de mantenimiento hasta que se recupere.

C- Inmovilización cervical+ gafas nasales + vía periférica + S fisiológico de mantenimiento. Colchón de vacío y traslado en tabla espinal al hospital de referencia.

D- Inmovilización cervical+ gafas nasales + vía periférica + S fisiológico de mantenimiento. Traslado a PAC más cercano.

FC: 40lpm, TA: 75/35 FR: 16rpm Sat. de O2 con gafas 98%

A- Shock hipovolémico

B- Shock séptico

C- Shock obstructivo (taponamiento cardiaco)

D- Otro…

Shock Neurogénico

T_5

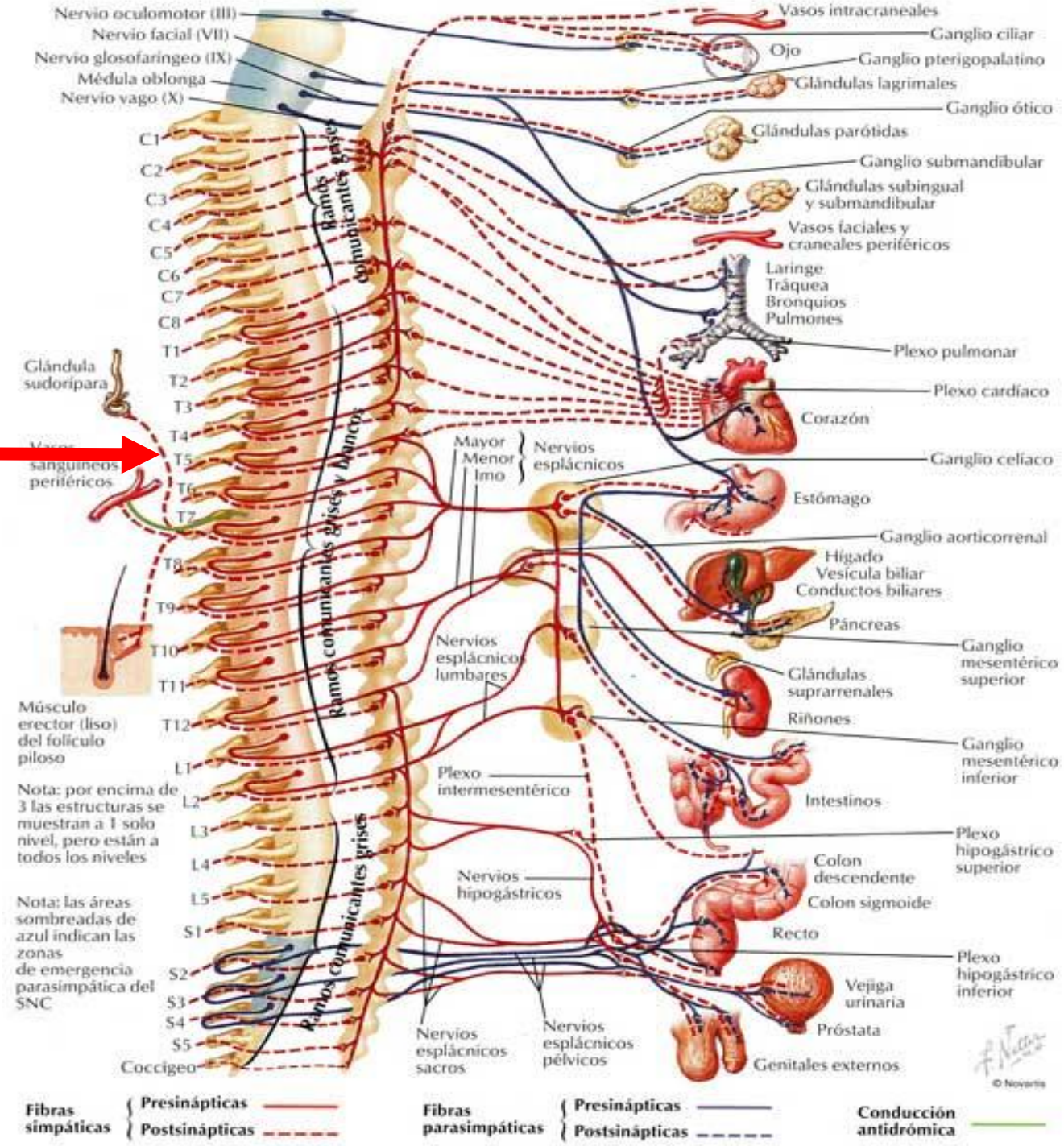
Nervio oculomotor (III)
Nervio facial (VII)
Nervio glosofaríngeo (IX)
Médula oblonga
Nervio vago (X)
C1
C2
C3
C4
C5
C6
C7
C8
T1
T2
T3
T4
T5
T6
T7
T8
T9
T10
T11
T12
L1
L2
L3
L4
L5
S1
S2
S3
S4
S5
Coccígeo
Ramos comunicantes grises
Ramos comunicantes grises y blancos
Glándula sudorípara
Vasos sanguíneos periféricos
Músculo erector (liso) del folículo piloso
Nota: por encima de 3 las estructuras se muestran a 1 solo nivel, pero están a todos los niveles
Nota: las áreas sombreadas de azul indican las zonas de emergencia parasimpática del SNC
Vasos intracraneales
Ganglio ciliar
Ojo
Ganglio pterigopalatino
Glándulas lagrimales
Ganglio ótico
Glándulas parótidas
Ganglio submandibular
Glándulas subingual y submandibular
Vasos faciales y craneales periféricos
Laringe
Tráquea
Bronquios
Pulmones
Plexo pulmonar
Plexo cardíaco
Corazón
Mayor
Menor
Imo
Nervios esplácnicos
Ganglio celíaco
Estómago
Ganglio aorticorrenal
Hígado
Vesícula biliar
Conductos biliares
Páncreas
Ganglio mesentérico superior
Nervios esplácnicos lumbares
Glándulas suprarrenales
Riñones
Ganglio mesentérico inferior
Plexo intermesentérico
Intestinos
Plexo hipogástrico superior
Colon descendente
Colon sigmoide
Nervios hipogástricos
Recto
Plexo hipogástrico inferior
Vejiga urinaria
Próstata
Nervios esplácnicos sacros
Nervios esplácnicos pélvicos
Genitales externos
© Novartis
Fibras simpáticas
Presinápticas
Postsinápticas
Fibras parasimpáticas
Presinápticas
Postsinápticas
Conducción antidrómica

FC: 40lpm, TA: 75/35 FR: 16rpm Sat. de O2 con gafas 98%

Cómo lo tratamos en Urgencias ?

A- Oxígeno ,cristaloides , drogas vaso-activas
B- Oxígeno ,cristaloides y Tac Columna
C- Oxigeno ,cristaloides ,Eco-Fast , Tac de columna
D-Oxígeno, cristaloides ,drogas vaso-activas, Rx de tórax , Eco-Fast y Tac de columna

Qué droga vaso-activa sería más apropiada para nuestro caso

A. Dopamina
B. Noradrenalina
C. Dobutamina

Si continua con frecuencias de 40 x´ que otras opciones nos plantearíamos

A. Dopamina +Dobutamina
B. Atropina y marcapasos
C. Noradrenalina y dobutamina

Caso Nº 8

Paciente de 75 años , antecedentes de EPOC Gold C , enfisematoso , acude a urgencias traído en ambulancia de transporte por dolor torácico . Refiere acceso de tos ayer por la noche que remitió espontáneamente . A las 6 de la madrugada le despierta cuadro de disnea y dolor en hemitórax izquierdo .

FC: 140lpm, afebril TA: 72/45 FR: 20rpm Sat. de O2 con reservorio 89%

Exploración:

Taquipneico , livedo reticularis en Extremidades inferiores, cianosis acra. Ingurgitación yugular

- ACR: taquicárdico , Mv disminuido en ambos campos , más acentuado en hemitórax derecho
- AB: B y d
- N : Consciente , agitado

FC: 140lpm, afebril TA: 72/45 FR: 20rpm Sat. de O2 con reservorio 89%

- Mantenemos reservorio
- Administramos sueros
- Gasometría arterial ,Ekg ,Analítica ,Rx

A

- Intubación orotraqueal
- Administramos sueros
- Gasometría arterial ,Ekg ,Analítica ,Rx

B

FC: 140lpm, afebril TA: 72/45 FR: 20rpm Sat. de O2 con reservorio 89%

Qué fármacos utilizamos para la intubación ?

A-Midazolam y fentanilo

B-Propofol y fentanilo

C-Etomidato y fentanilo

D-Cualquiera me vale

Resultado de la gasometría arterial:

(con VM) Ph 7.05, Po2 70 , Pco2 78 , Hco3 12 , EB -12

A-Acidosis respiratoria

B-Acidosis metabólica

C-Alcalosis respiratoria

D-Acidosis Mixta

El paciente presenta el siguiente ritmo :

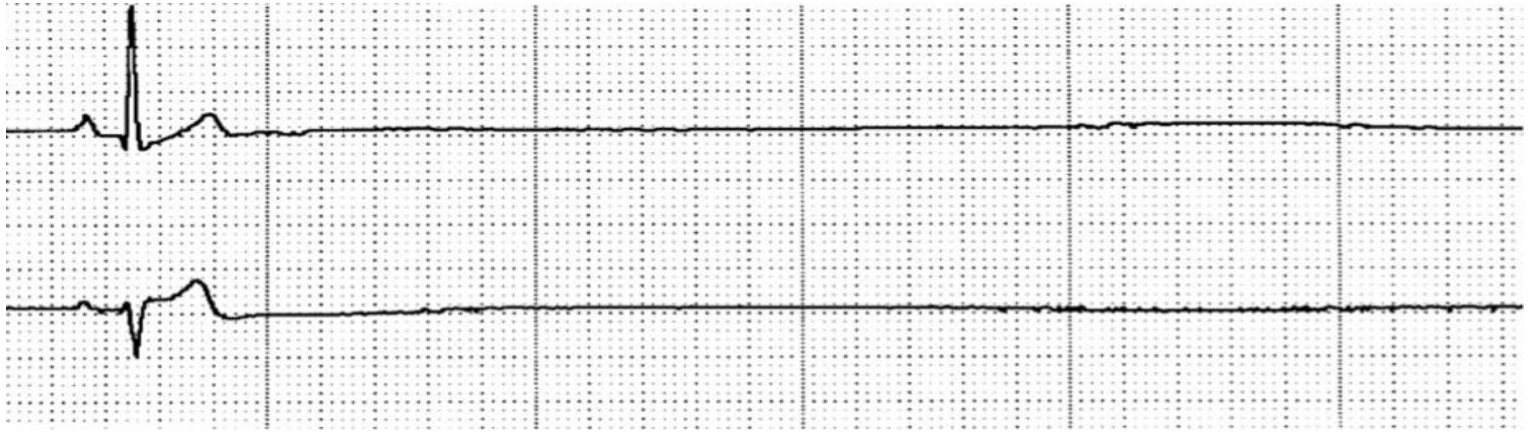

Qué hacemos ?

A-Es una asistolia 30:2 y adrenalina lo antes posible

B-Es una asistolia desfibrilamos y 30:2

C-Es una asistolia y pautamos atropina

D-Es una asistolia y pautamos adrenalina

Por qué se ha parado ?

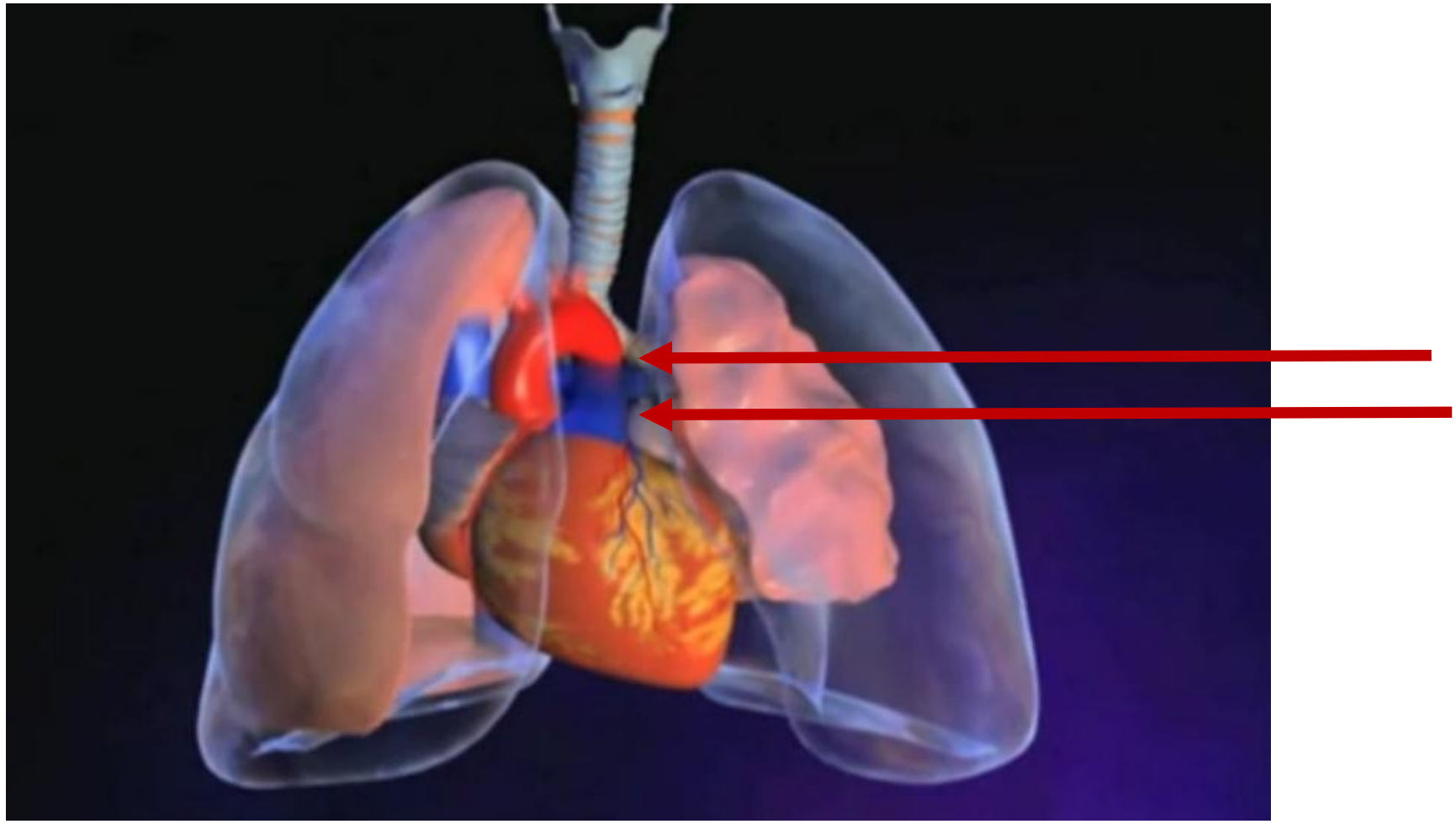

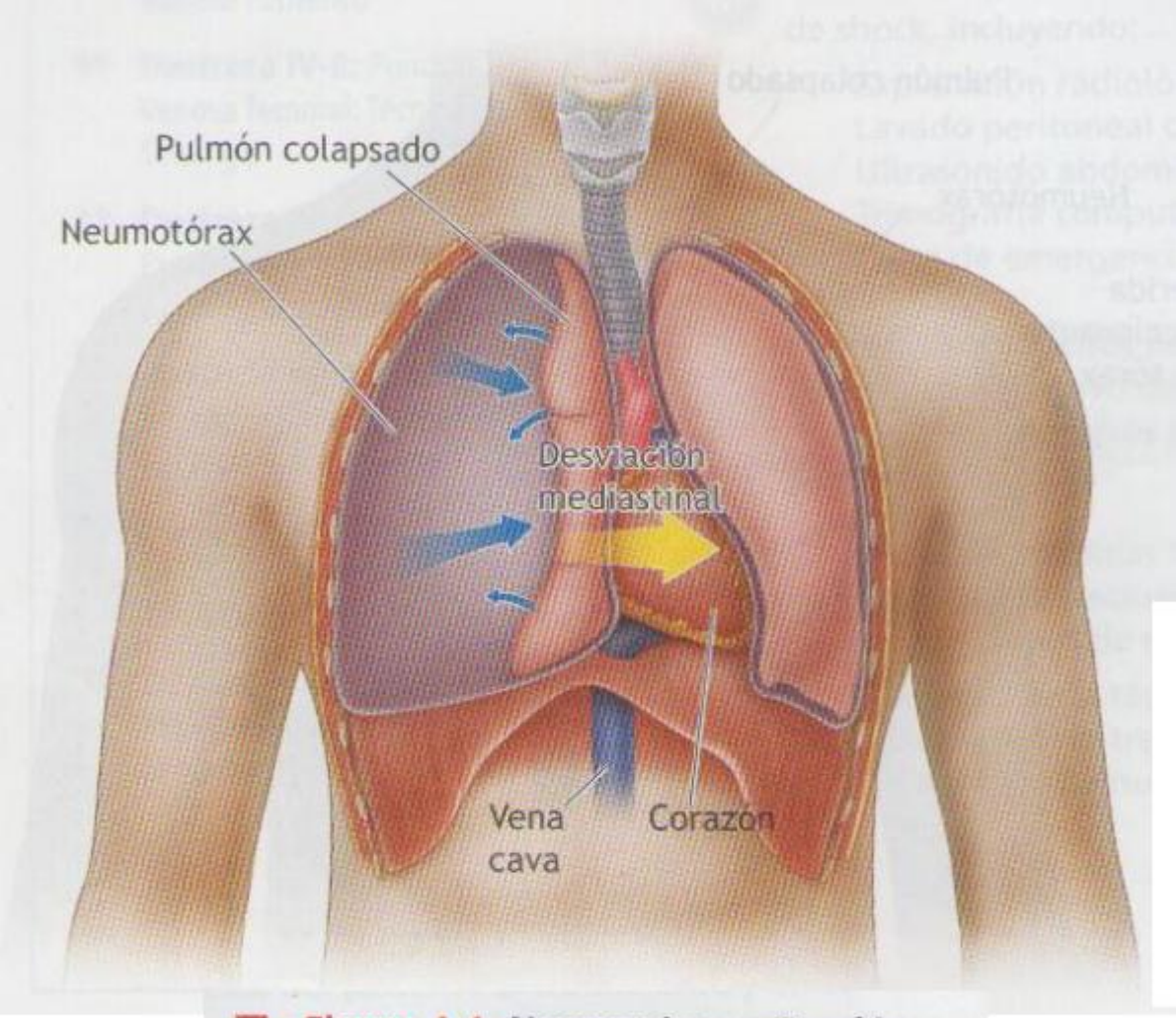

Figura 4-1 Neumotórax a Tensión. Un neumotórax a tensión se desarrolla cuando ocurre una pérdida de aire con un mecanismo de válvula unidireccional, ya sea desde el pulmón o a través de la pared de tórax. El aire es forzado dentro de la cavidad torácica, colapsando completamente el pulmón afectado.

- El mediastino y la tráquea se desplazan hacia el lado opuesto, comprometiendo la posibilidad de respuesta ventilatoria por parte del pulmón sano, y afectando el retorno venoso.
- Dolor torácico
- Dificultad respiratoria
- Taquicardia
- Hipotensión,
- Desviación de la traquea,
- Ausencia de aire unilateral
- Timpanismo del pulmón ipsilateral
- Ingurgitación yugular y cianosis tardía

Resultado de la gasometría arterial:

(con VM) Ph 7.05, Po2 70 , Pco2 78 , Hco3 12 , EB -12

A-Acidosis respiratoria

B-Acidosis metabólica

C-Alcalosis respiratoria

D-Acidosis Mixta

Se realiza la Rx .portátil

FC: 140lpm, afebril TA: 72/45 FR: 20rpm Sat. de O2 con reservorio 89%

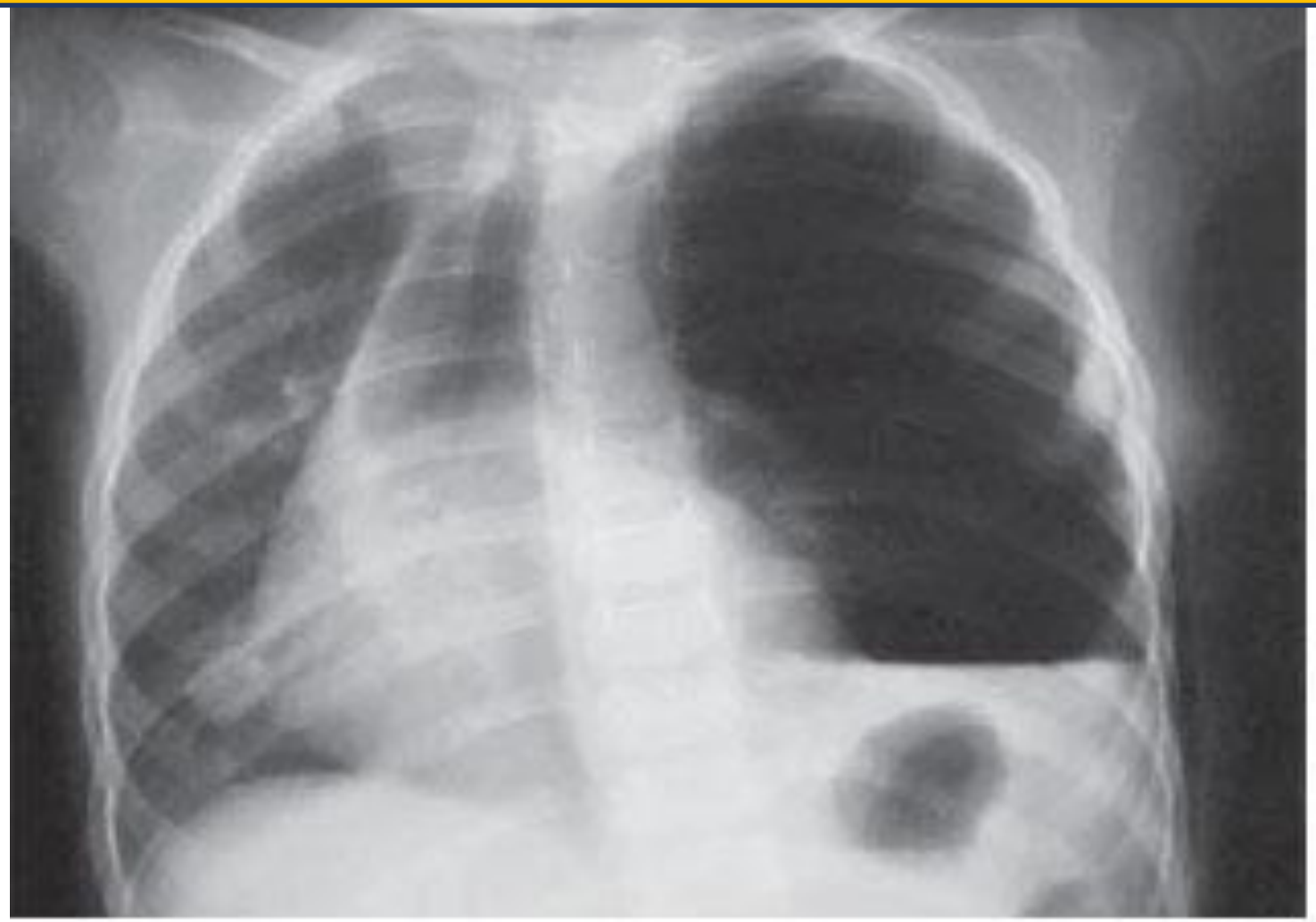

Después de ver la Rx de tórax , que hacemos ?

El tratamiento inicial consiste en insertar una aguja, en 2° EIC en LMC del hemitórax afectado, siempre por el borde superior de la 3° costilla.

El tratamiento definitivo es la inserción de un tubo de tórax en el 5° EIC anterior a la LAM, siempre por el reborde costal superior de la 6° costilla, en el hemitórax afectado

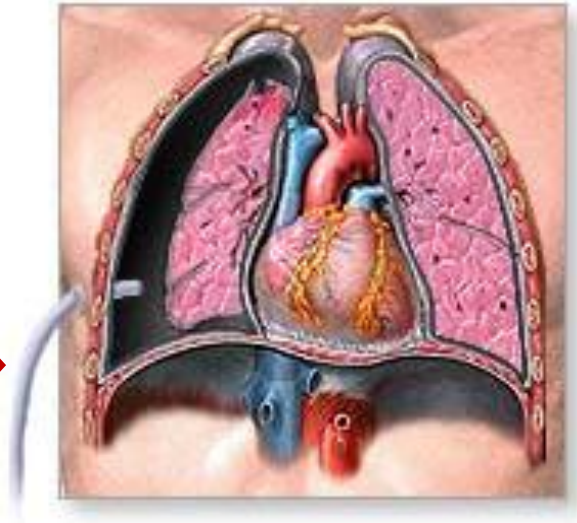

Mientras colocamos el tubo de tórax ocurre esto y

…… No tiene pulso ¡¡¡¡¡¡¡

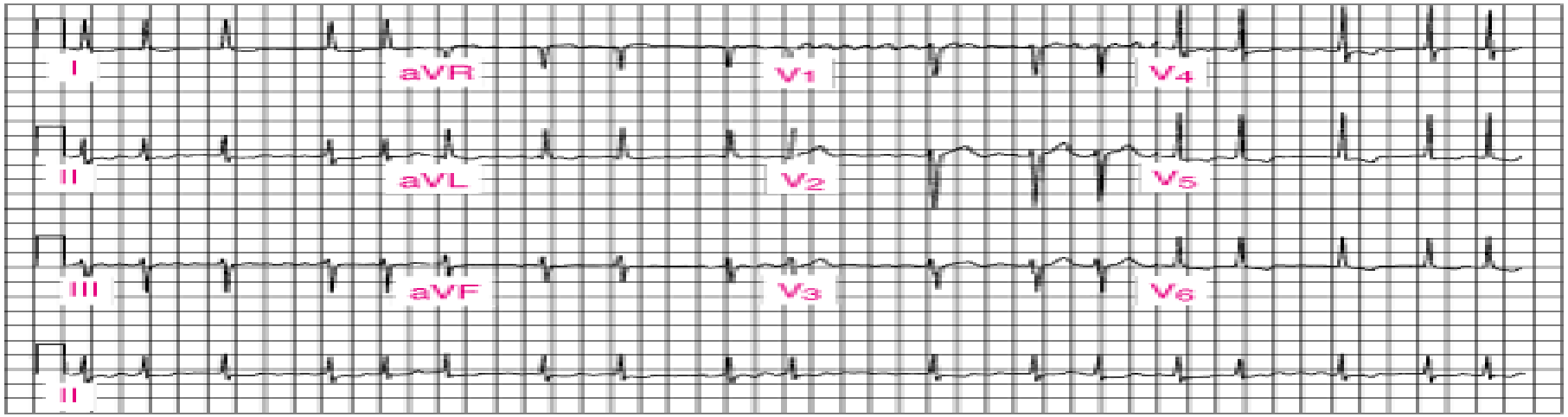

Qué es este ritmo ?

A- Asistolia

B- Fibrilación auricular

C- Actividad eléctrica sin pulso

D- Taquicardia Ventricular

Qué hacemos ?

A-30:2 y adrenalina lo antes posible y tubo de tórax

B-Desfibrilamos 30:2 y tubo de tórax

C-Cardiovertimos y tubo de tórax

D-Pautamos adrenalina y tubo de tórax

Shock obstructivo

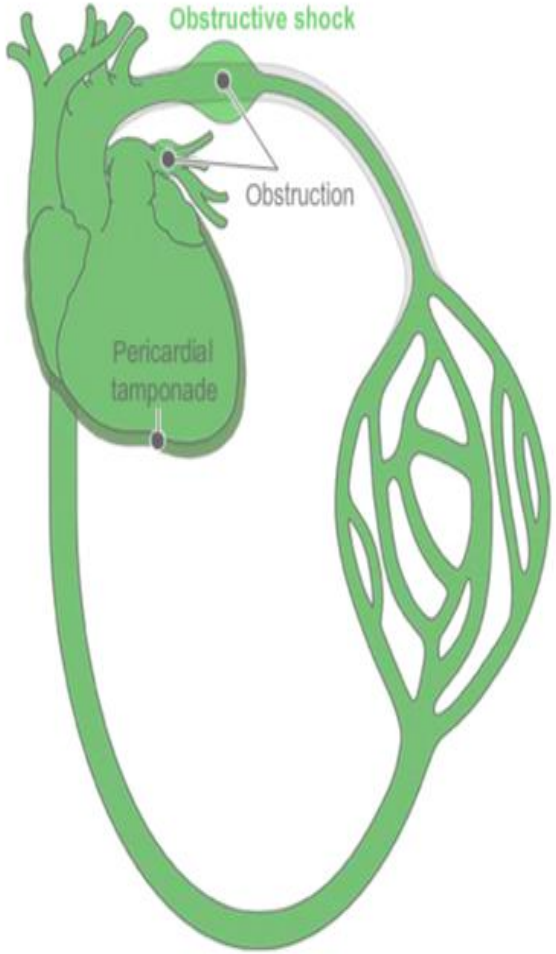

- Vascular
- Pulmonar
- Mecánico

G.C	Disminuido
P.C.P	+ / -
P.V.C	+ / -
R.V.P	Normal
T.O2	Disminuido
V.O2	Disminuido

FALSO

El paciente tiene una Tensión arterial normal· No está en Shock !

Si nos centramos en la tensión arterial como único indicador de Shock puede conducirnos a no identificar otros signos de shock · Órganos mal perfundidos como:

La insuficiencia renal , alteración del estado mental o aumento del ácido láctico nos obliga a una agresiva y temprana resucitación

The End